










# Forame supratroclear: morfologia e implicações clínico-cirúrgicas

## Supratrochlear foramen: morphology and clinical-surgical implications



Thiago José Monteiro Borges da Silva Valente<sup>1</sup>  Ismael Felipe Gonçalves Galvão<sup>1</sup>   
André César Cavalcanti Soares<sup>2</sup>  Levi Lucena Diógenes<sup>2</sup>   
Claudia Barbosa de Almeida Medeiros<sup>1</sup>  Renata Cristinny de Farias Campina<sup>3</sup>   
Fernando Augusto Pacifico<sup>1</sup> 

<sup>1</sup> Faculdade de Medicina de Olinda. Olinda, Pernambuco, Brasil.

<sup>2</sup> Centro Universitário Maurício de Nassau. Recife, Pernambuco, Brasil.

<sup>3</sup> Universidade Federal de Pernambuco. Recife, Pernambuco, Brasil.

### Resumo

O forame supratroclear é uma variação anatômica do osso úmero que comunica a fossa do olecrano com a fossa coronoide. Considerando o escasso número de dados desta variação na população brasileira, haja vista que seus aspectos morfológicos e morfométricos podem variar dependendo do grupo étnico. **Objetivo:** investigar a morfologia e frequência do forame supratroclear em ossos humanos brasileiros e sua associação com a antimeria, bem como descrever suas repercussões clínico-cirúrgicas. **Métodos:** Trata-se de um estudo do tipo transversal, observacional e prospectivo, com amostragem do tipo não probabilístico por conveniência, o qual analisou 51 úmeros humanos de um acervo pertencente a uma instituição de ensino superior. **Resultados:** Foi observado que 21,9% dos úmeros apresentaram o forame supratroclear, sendo a forma oval a mais predominante. Apesar de ter sido mais frequente no lado esquerdo, não foi observada associação estatística significativa entre a presença do forame supratroclear e a antimeria.

**Palavras-chaves:** Cirurgia; Procedimentos ortopédicos; Úmero; Variação anatômica.

#### Autor correspondente:

Fernando Augusto

Pacifico

E-mail:

fapacifico@outlook.com

#### Fonte de financiamento:

não se aplica

**Parecer CEP:** CAAE nº

63545422.3.0000.8033

Recebido em 05/03/2023

Aprovado em 04/08/2023

**Como citar:** Valente **TJMBS**, Galvão **IFG**, Soares **ACC**, Diógenes **LL**, Medeiros **CBA**, Campina **RCF**, et al. Forame supratroclear: morfologia e implicações clínico-cirúrgicas. An Fac Med Olinda 2023; 1(10):12 <https://doi.org/10.56102/afmo.2023.277>

## Abstract

The supratrochlear foramen is an anatomical variation of the humerus bone that connects the olecranon fossa with the coronoid fossa. Considering the scarce data about this variation in the Brazilian population, its morphological and morphometric aspects may vary depending on the ethnic group. **Objective:** To investigate the morphology and frequency of the supratrochlear foramen in Brazilian human bones and its association with laterality and describe its clinical-surgical repercussions. **Methods:** This cross-sectional and prospective study analyzed a convenience sampling of 51 human humeri bones from a collection belonging to a higher education institution. **Results:** A total of 21.9% of the humeri presented supratrochlear foramen, and the oval shape was the most predominant. Although it was more frequent on the left side, no significant association was observed between the presence of the supratrochlear foramen and laterality.

**Keywords:** Surgery; Orthopedic procedures; Humerus; Anatomy variation.

## INTRODUÇÃO

Na epífise distal dos ossos úmeros, as fossas coronoide e os olecranos são separadas, inicialmente, por uma fina placa óssea, chamada de septo supratroclear, cuja espessura está entre 0,5 mm e 1 cm<sup>1,2</sup>. Em alguns casos, principalmente após os 7 anos de idade, esta região pode ser perfurada e levar à formação do forame supratroclear (FST)<sup>3</sup>.

Os fatores que levam ao surgimento desta variação anatômica ainda não possuem uma explicação definida, mas acredita-se que estejam envolvidos o estresse mecânico durante movimentos extremos de flexão e extensão, e fatores genéticos, podendo haver um componente herdado, principalmente com relação aos genes T-box. Este componente pode desempenhar um papel na formação do FST, uma vez que os genes da família TBX controlam a síntese de proteínas conhecidas como proteínas T-box, cruciais para o desenvolvimento dos membros, afetando o desenvolvimento pós-natal, haja vista que o septo supratroclear permanece intacto e revestido por membrana sinovial até os 7 anos de idade e as perfurações, se ocorrerem, ocorrem somente após esse período<sup>4</sup>.

O conhecimento dos aspectos anatômicos do FST tem sua relevância no pré-operatório e na realização de procedimentos para correção de fraturas supracondilares, mais frequentes na faixa etária pediátrica, principalmente a inserção da haste intramedular<sup>1,5</sup>. O FST tem relevância nesse mecanismo, visto que estreita o canal medular na epífise distal do úmero e, devido à sua radioluscência, proporciona interpretações equivocadas de exames radiográficos que o envolvem, podendo ser confundido com uma lesão osteolítica ou cística<sup>6,7</sup>.

As aberturas septais não foram observadas apenas em humanos, mas na maioria das espécies de mamíferos, com uma prevalência ligeiramente maior entre os primatas platirrinos e pongídeos. Darwin considerou a presença desse forame em humanos, como uma das caracte-

rísticas para mostrar o aspecto evolutivo a partir dos primatas, podendo ser fonte de estudo para antropólogos<sup>8</sup>.

Nessa perspectiva, considerando que essa variante anatômica pode ser confundida com uma lesão osteolítica do úmero nas imagens radiográficas<sup>9</sup>, o presente estudo teve como objetivo investigar a morfologia e frequência do forame supratrocLEAR em ossos humanos brasileiros e sua associação com a antimeria, bem como descrever as repercussões clínico-cirúrgicas dessa estrutura.

## MÉTODOS

Trata-se de um estudo do tipo transversal, observacional e prospectivo, com amostragem do tipo não probabilístico por conveniência, realizado no período de fevereiro de 2023.

O presente estudo foi realizado no Departamento de Anatomia da Universidade Federal de Pernambuco, no qual foram analisados 66 ossos úmeros humanos, sem distinção de sexo biológico, idade, afinidade populacional e estatura, do acervo de peças cadavéricas desse departamento. Dos 66 ossos úmeros, 32 eram do lado direito e 34 eram do lado esquerdo, sem haver como determinar se pertencem ao mesmo indivíduo.

Foram incluídos no estudo ossos úmeros humanos que permitissem a visualização dos acidentes anatômicos da epífise distal, uma vez que o estado de integridade da ossada pode interferir na avaliação.

Foram excluídos do estudo 15 ossos úmeros, pois não apresentavam um bom estado de conservação (principalmente, fragmentação e desgastes acentuados) e, por conseguinte, afetariam a avaliação dos acidentes ósseos.

Em resumo, o estudo foi dividido em três etapas, a saber: (1) seleção dos ossos úmeros humanos dentre os demais ossos do acervo; (2) análise morfológica da epífise distal dos ossos úmeros humanos; e (3) identificação da presença do forame supratrocLEAR nas epífises distais dos ossos úmeros.

Após a etapa da análise, foram incluídos 51 ossos úmeros humanos para o estudo da prevalência e morfologia do forame supratrocLEAR. Os dados foram tabulados e processados pelo aplicativo para microcomputador *Predictive Analytics Software* (PASW<sup>®</sup> STATISTIC), versão 17.0. Inicialmente foi realizada uma análise descritiva na qual os resultados obtidos foram apresentados como valores absolutos e relativos. Para se verificar associação entre as variáveis foi aplicado o teste de Qui-Quadrado de Independência. O nível de precisão estabelecido será de 5%, o nível de confiança de 95% e a variabilidade máxima de 0,5.

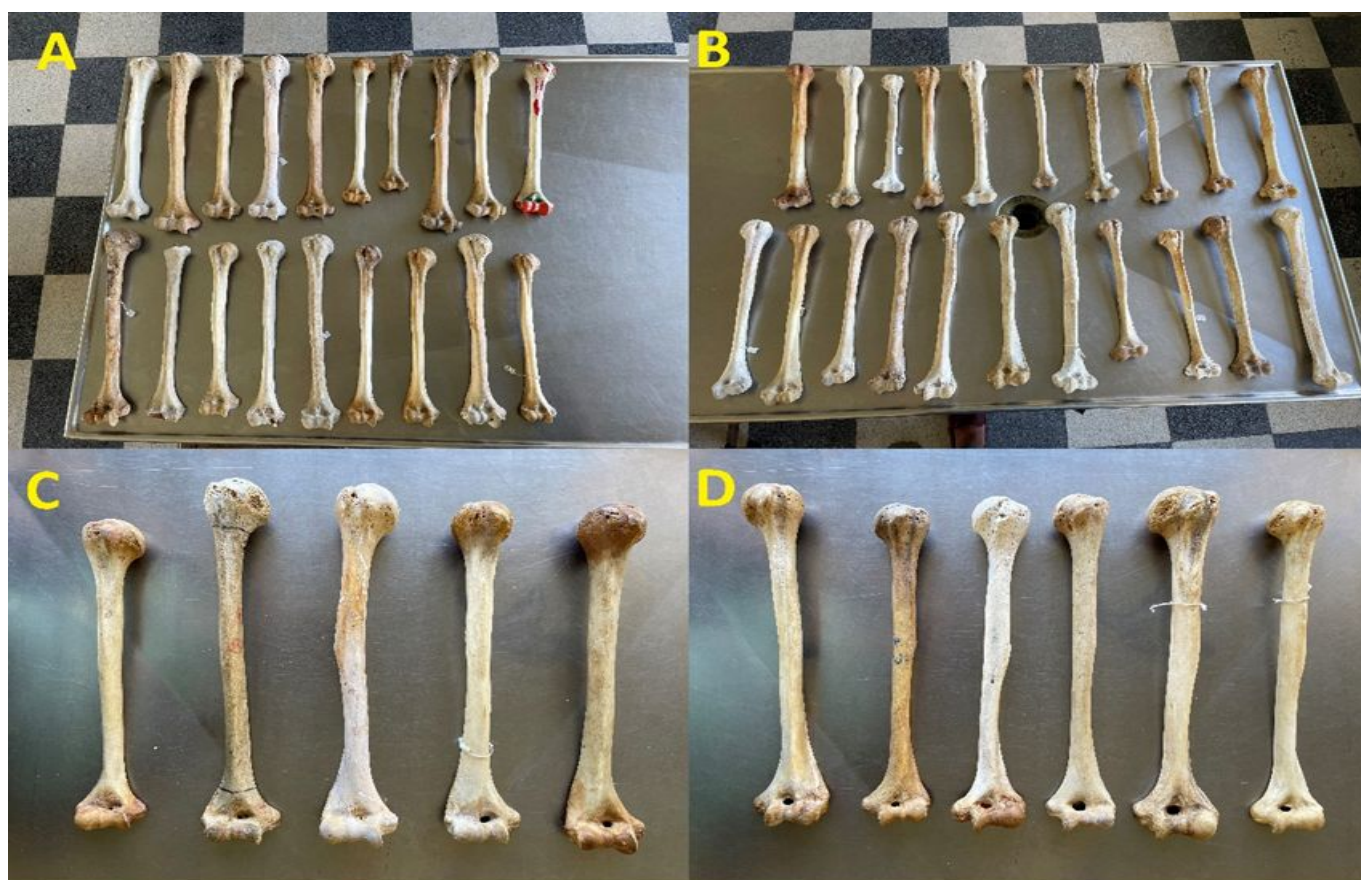## RESULTADOS

Dos 51 (cinquenta e um) ossos úmeros humanos incluídos no estudo, 47,1% (n=24) eram

ossos úmeros direitos e 52,9% (n=27) eram ossos úmeros esquerdos.

Quanto à variação anatômica, 21,6% (n=11) apresentavam o forame supratroclear, enquanto 78,4% (n=40) não o apresentavam. Quanto à antimeria, dos 24 ossos úmeros direitos, 9,8% (n=5) apresentaram o forame supratroclear, enquanto 37,3% (n=19) não apresentaram a variação anatômica. Dos 27 ossos úmeros esquerdos, 11,8% (n=6) apresentaram o forame supratroclear, enquanto 51,2% (n=21) não apresentaram a variação anatômica (Figura 1).

**Figura 1.** Ossos úmeros direitos e esquerdos, com e sem variação anatômica (forame supratroclear)



**Legenda:** **A:** Ossos úmeros direitos sem forame supratroclear; **B:** Ossos úmeros esquerdos sem forame supratroclear; **C:** Ossos úmeros direitos com forame supratroclear; **D:** Ossos úmeros esquerdos com forame supratroclear.

No que se refere à análise morfológica, foi observada na epífise distal do úmero, uma abertura que comunica as fossas do olecrano com a fossa coronoide. A forma do forame supratroclear variou entre os úmeros direito e esquerdo. Três tipos de forma foram observados: ovais,



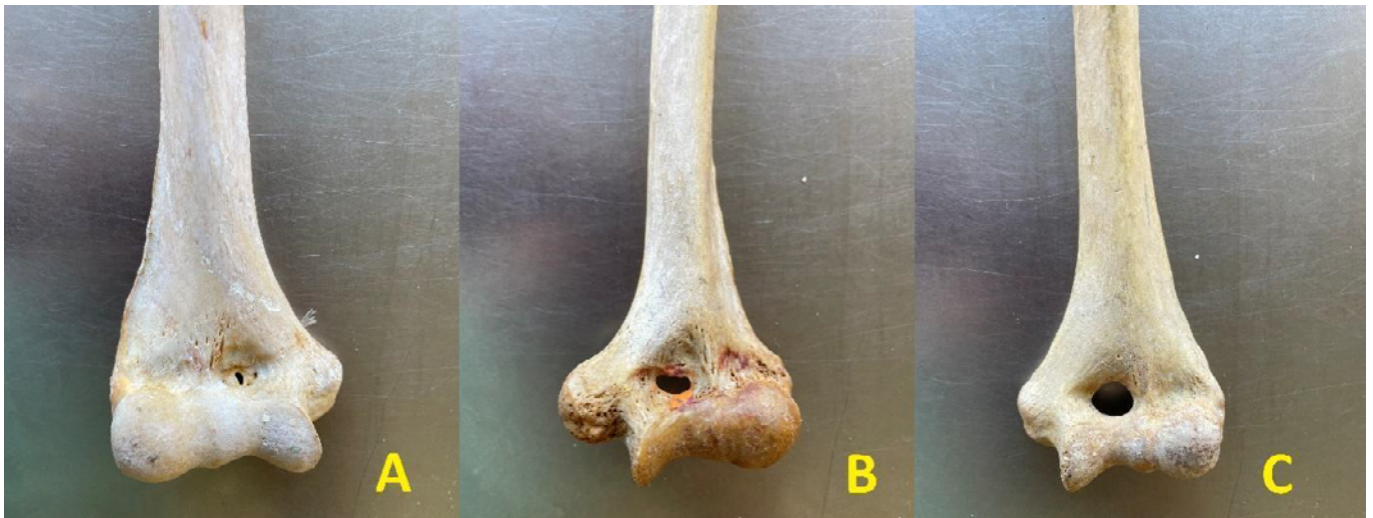redondos e triangulares (Fig 2 e 3). A incidência da forma oval foi de 45,4% (n=5), sendo 36,4% (n=4) no lado esquerdo e 9,1% (n=1) no lado direito. A incidência da forma redonda foi de 36,4% (n=4), sendo 18,2% (n=2) no lado esquerdo e 18,2% (n=2) no lado direito. Incidência da forma triangular foi de 18,2% (n=2), estando presente apenas no lado direito (Tabela 1).

**Tabela 1.** Incidência das diferentes formas do FST (n=11)

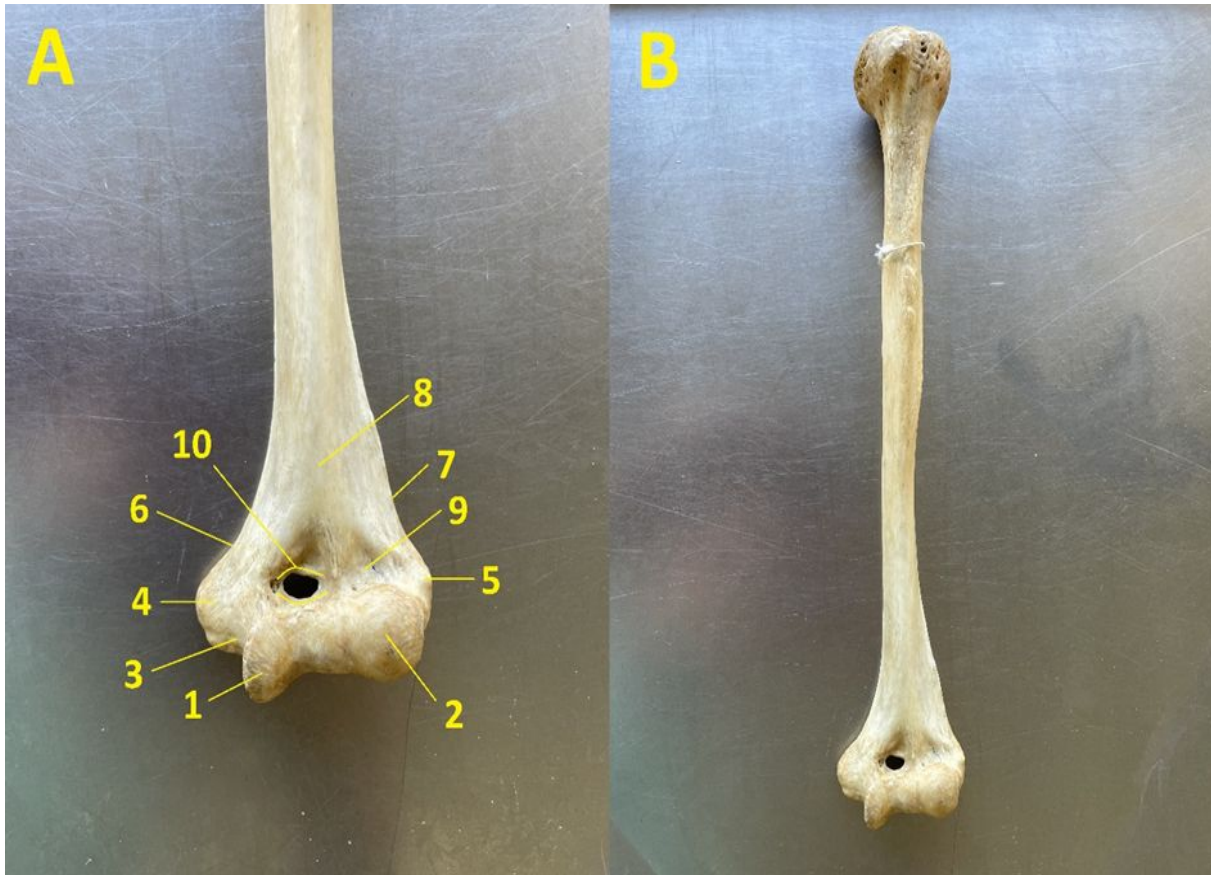
Forma	Direito		Esquerdo		Total	
	N	%	N	%	N	%
Oval	1	9,1	4	36,4	5	45,4
Redonda	2	18,2	2	18,2	4	36,4
Triangular	2	18,2	0	0,00	2	18,2

**Legenda:** Forame supratrocLEAR (FST)

**Figura 2.** Diferentes formas do Forame SupratrocLEAR



**Legenda:** Vista anterior. **A:** Triangular; **B:** Oval; **C:** Redondo

**Figura 3.** Forame supratrocLEAR em úmero direito

**Legenda:** **A:** Epífise distal do úmero direito, vista anterior; **B:** Úmero direito, vista anterior; **1:** Tróclea; **2:** Capítulo; **3:** Sulco do Nervu Ulnar; **4:** Epicôndilo medial; **5:** Epicôndilo lateral; **6:** Crista supraepicondilar medial; **7:** Crista supraepicondilar lateral; **8:** face ântero-medial; **9:** Fossa radial; **10:** Forame supratrocLEAR (no centro da fossa coronoidea).

Objetivando avaliar se existia uma associação entre as variáveis antimeria e presença do forame supratrocLEAR, foi construída uma tabela de contingência com a distribuição da presença do FST no osso úmero de acordo com a antimeria. Em seguida, utilizou-se o teste de Qui-quadrado para avaliar se as distribuições eram estatisticamente diferentes. Os pressupostos do teste foram atendidos, dentre eles a frequência esperada em cada célula da tabela de contingência maior que 5. O valor calculado para o teste de Qui-quadrado de independência foi de 0,014 e o valor do “p” foi de 0,904, o que demonstra que as diferenças quanto a presença do forame supratrocLEAR não foram estatisticamente significantes (para um nível de significância de 5%) entre o lado direito em comparação com o lado esquerdo. O teste Qui-quadrado de independência mostrou que não houve associação entre a antimeria e a presença do forame supratrocLEAR [ $\chi^2_{(2)} = 0,014$ ;  $p=0,904$ ]. Por fim, o valor de Phi se aproximou de zero, revelando que no presente estudo a presença do FST ocorre de maneira independente da antimeria (Tabela 2).

**Tabela 2.** Distribuição da presença do FST de acordo com a antimeria (Tabela de contingência)

Variação Anatômica	Antimeria		Total
	Direito	Esquerdo	
<b>Sem Presença de Forame</b>			
Frequência absoluta	19	21	40
Frequência esperada	18,8	21,2	40,0
Porcentual total	37,3%	41,2%	78,4%
Resíduo Ajustado	0,1	- 0,1	
<b>Com Presença de Forame</b>			
Frequência absoluta	5	6	
Frequência esperada	5,2	5,8	11,0
Porcentual total	9,8%	11,8%	21,6%
Resíduo Ajustado	- 0,1	0,1	
<b>Total</b>			
Frequência absoluta	24	27	51
Frequência esperada	24,0	27,0	51,0
Porcentual total	47,1%	52,9%	100,0%

Valor do teste Qui-Quadrado = 0,014,  $p = 0,904$ ,  
razão de verossimilhança = 0,015, coeficiente de Phi = 0,017

É importante ressaltar que a análise estatística desta pesquisa não levou em consideração as variáveis de sexo biológico, idade, ancestralidade e estatura, devido à ausência do registro destas informações do acervo de peças cadavéricas do Departamento de Anatomia da Instituição de Ensino Superior.

## DISCUSSÃO

O FST, também chamado de forame intercondilar, do olécrano ou epitrocLEAR, é uma variação anatômica localizada na epífise distal do osso úmero devido à perfuração e abertura do septo supratrocLEAR. Essa variação anatômica é localizada acima da linha epifisária umeral e intra-articular na fossa do olécrano, abaixo da linha de reflexo da membrana sinovial que a atravessa<sup>5</sup>.

A sua incidência varia de, aproximadamente, 0,3 a 60% em todo o mundo, sendo de 6,9% em americanos. Essa variação anatômica é mais comum em indivíduos negros e do sexo feminino, afetando mais o úmero esquerdo. No entanto, também pode apresentar uma bilateralidade, como foi demonstrado em um estudo realizado com 32 pares desses ossos de 32 indivíduos, no qual 18,8% apresentavam FST em ambas antimerias. Em uma metanálise incluindo 62 estudos (n=20.388 úmeros) a prevalência global combinada do FST foi de 21,9% (intervalo de confiança de 95% [IC]: 18,6% a 25,3%). O FST esteve presente em 26,6% (IC 95%: 21,5% a 31,9%) de 6.866 úmeros esquerdos e em 19,4% (IC 95%: 15,3% a 23,8%) de 6.860 úmeros direitos em quarenta e um estudos. Esta foi considerada uma diferença estatisticamente significativa ( $p <$

0,05). O FST esteve presente em 21,9% (IC 95%: 13,5% a 31,8%) da amostra feminina e em 12,1% (IC 95%: 7,4% a 17,6%) da amostra masculina. Esta foi considerada uma diferença estatisticamente significativa ( $p < 0,05$ )<sup>9</sup>. Esse achado entra em consonância com o presente estudo que encontrou uma incidência de 21,6%. No presente estudo não foi observada diferença quanto a lateralidade, que talvez possa ser explicada pelo tamanho da amostra, pelas características antropológicas da população e por não se tratarem de ossos do mesmo indivíduo. Em nosso estudo não foi possível correlacionar os achados com as variáveis idade, sexo biológico, afinidade populacional e estatura.

Ainda sobre a metanálise, do total de sessenta e um estudos (20.338 úmeros), dos quais apenas seis eram da América (Brasil e Estados Unidos), enquanto 28 foram realizados no sul da Ásia. O FST é uma variante anatômica comum entre a população geral, embora os indivíduos da África possuam maior predisposição para desenvolvê-lo<sup>9</sup>. Esses dados reforçam a importância da realização do presente estudo, haja vista o escasso número de dados na população brasileira, bem como a observação da existência de diferentes taxas de prevalência a depender dos diferentes grupos étnicos.

No decorrer do desenvolvimento embrionário, o septo supratrocLEAR não é perfurado, mas, em alguns casos, a ossificação incompleta desta estrutura, durante a adolescência ou início da vida adulta, leva à formação do FST. Apesar de sua origem não ser bem esclarecida, a literatura apresenta 2 teorias para o surgimento do FST sendo: a primeira, de origem mecânica, a qual explica esse mecanismo de perfuração por meio dos movimentos extremos de extensão e flexão, relacionados, à fraqueza dos músculos tríceps e bíceps braquiais, em conjunto com a frouxidão dos ligamentos envolvidos; a segunda, com possível componente genético herdado com relação à origem do FST, em especial envolvendo os genes T-box, envolvidos no desenvolvimento pós-natal dos membros<sup>4,8,10</sup>.

Outro importante dado sobre o FST, é a sua associação a outras variações anatômicas, como o processo supracondilar e o ligamento de *Struther*, aumentando o risco para compressão neurovascular, atingindo os nervos mediano e radial e a artéria braquial, levando a um quadro clínico relacionado às regiões inervadas e irrigadas, respectivamente, por estas estruturas<sup>8</sup>.

Ainda sobre as implicações clinico-cirúrgicas, as fraturas supracondilares representam aproximadamente 17% dos traumas pediátricos. A haste intramedular retrógrada constitui a base do tratamento. Como o FST está associado a uma cavidade medular estreita, a via anterógrada pode ser preferida. Assim, o conhecimento de sua presença ajuda a decidir o curso da ação cirúrgica<sup>8,11</sup>. A presença da abertura do olécrano também relataram predispor fraturas de baixa energia da porção distal úmero<sup>9</sup>.

Destacamos que nosso estudo apresentou como limitação a ausência de dados epidemiológicos do indivíduo. Sugerimos que futuros estudos considerem a inclusão de variáveis como



idade, sexo biológico, afinidade populacional e estatura, bem como que sejam utilizados ossos úmeros direito e esquerdo de um mesmo indivíduo para que os resultados possam fornecer uma visão mais completa dos padrões apresentados pela variação anatômica estudadas.

## CONCLUSÃO

O presente estudo analisou a morfologia e a frequência do forame supratrocLEAR (FST) em ossos humanos brasileiros, sua associação com a antimeria e suas implicações clínico-cirúrgicas. Os dados analisados apontaram a presença do FST em 21,9% dos úmeros estudados, sendo a forma oval a mais predominante. Apesar de ter sido mais frequente no lado esquerdo, não houve associação estatística significativa entre a presença do FST e a antimeria.

Com base nas implicações clínico-cirúrgicas abordadas, o estudo ainda proporcionou um embasamento teórico para especialistas como ortopedistas e radiologistas, auxiliando-os na preparação pré-cirúrgica, durante os procedimentos cirúrgicos e/ou na interpretação de imagens do úmero, haja vista que esses profissionais irão se deparar com pacientes que apresentam essa variação. Desta forma, é essencial que possuam conhecimento aprofundado sobre ela, a fim de aprimorar sua capacidade de realizar diagnósticos diferenciais e fornecer o tratamento mais adequado, garantindo assim uma tomada de decisão mais precisa e eficiente, evitando complicações.

Por fim, reforçamos a carência de estudos dedicados a essa temática na população brasileira, haja vista que a incidência do FST e os aspectos morfológicos e morfométricos podem variar em diferentes populações e regiões do país, dependendo do grupo étnico. Estudos futuros são necessários, inclusão de variáveis como idade, sexo biológico, ancestralidade e estatura, para uma compreensão mais completa da anatomia e suas variações na população brasileira.

## CONFLITO DE INTERESSES

Nada a declarar.

## CONTRIBUIÇÕES DOS AUTORES

**TJMSV:** Escrita – redação original, Escrita – revisão e edição; **IFGG:** Escrita – redação original, Escrita – revisão e edição; **ACCS:** Escrita – revisão e edição; **LLD:** Escrita – revisão e edição; **CBAM:** Escrita – revisão e edição; **RCFC:** Recursos, Supervisão, Escrita – revisão e edição; e **Pacífico FAP:** Conceituação, Curadoria de dados, Investigação, Metodologia, Administração do projeto, Recursos, Supervisão, Escrita – redação original, Escrita – revisão e edição. Todos os autores aprovaram a versão final encaminhada.

## REFERÊNCIAS

1. Coşkun ZK, Erkaya A, Kuçlu T, Peker TV, Aksakal FNB. Morphological evaluation and clinical significance of the supracondylar process and supratrochlear foramen: an anatomic and radiological study. *Folia Morphol (Warsz)*. 2022 Nov 17. <https://doi.org/10.5603/FM.a2022.0090>
2. Chagas CA et al. Anatomical and Radiological Aspects of the Supratrochlear Foramen in Brazilians. *J Clin Diagn Res*. 2016 Sep;10(9):AC10-AC13. <https://doi.org/10.7860/JCDR/2016/21846.8503>
3. Silva FA, Silva TS, Souza PRFB, Reis RS, Ferreira MRS, Magalhães CP. Morphological and Morphometric Study of the Supratrochlear Foramen. *J Morphol Sci* 2018;35:54-57. <https://doi.org/10.1055/s-0038-1660483>
4. Mathew AJ, Gopidas GS, Sukumaran TT. A Study of the Supratrochlear Foramen of the Humerus: Anatomical and Clinical Perspective. *J Clin Diagn Res*. 2016 Feb;10(2):AC05-8. <https://doi.org/10.7860/JCDR/2016/17893.7237>
5. Arunkumar KR, Manoranjitham R, Raviraj K, Dhanalakshmi V. Morphological Study Of Supratrochlear Foramen Of Humerus And Its Clinical Implications. *Int J Anat Res* 2015, Vol 3(3):1321-25. <https://doi.org/10.16965/ijar.2015.233>
6. Paraskevas GK et al. The supratrochlear foramen of the humerus and its relation to the medullary canal: A potential surgical application. *Med Sci Monit*, 2010; 16(4): BR119-123. PMID: 20357712
7. Nayak SR, et al. Supratrochlear foramen of the humerus: An anatomico-radiological study with clinical implications. *Ups J Med Sci*. 2009;114(2):90-4. PMID: 19396695
8. Shivaleela C, Khizer HA, Lakshmiprabha S. An osteological study of supratrochlear foramen of humerus of south Indian population with reference to anatomical and clinical implications. *Anat Cell Biol* 2016; 49: 249-253. <https://doi.org/10.5115/acb.2016.49.4.249>.
9. Pires LAS, Leite TFO, Fonseca Junior A, Babinski MA, Chagas CAA. The olecranon aperture of the humerus: a meta-analysis with anthropological and clinical discussion. *Homo*. 2019 Aug 29;70(1):75-84. <https://doi.org/10.1127/homo/2019/1025>. PMID: 31475286.
10. Myszka A, Kubicka AM, Tomczyck J. The mechanical hypothesis of septal aperture formation tested in an early medieval population from Ostrow Lednicki (Poland). *J. Anat* 2019; 234: 368-375. doi: 10.1111/joa.12933. <https://doi.org/10.1111/joa.12933>.
11. Deshmukh VR, Arathala R, Seth S. The Supratrochlear Foramen of the Humerus: Formation and Clinical Implications. *Int J Sci Res*. 2018;7:763-765.